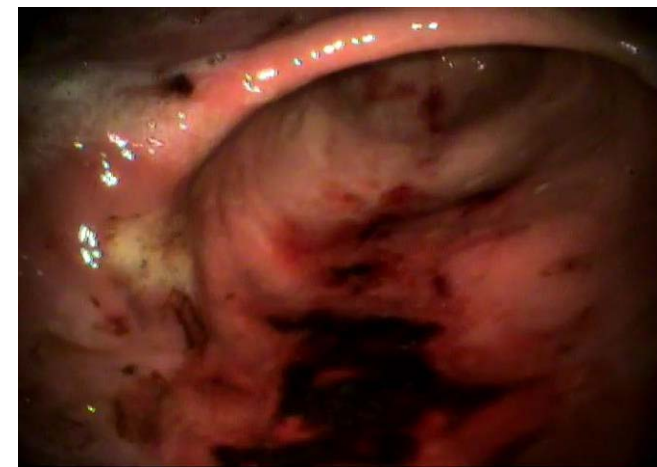
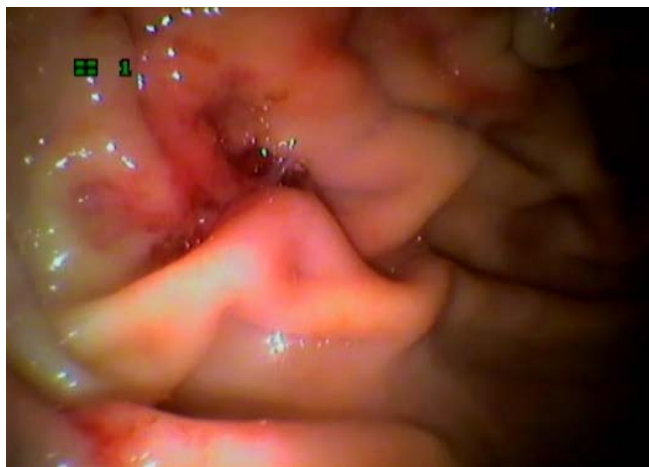
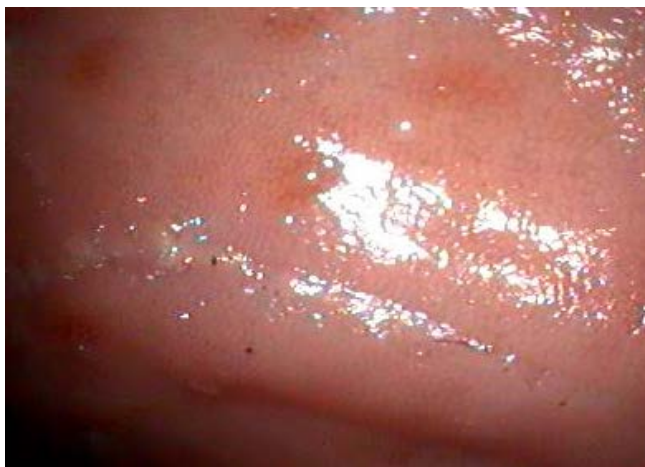Тема: «Научное обоснование возникновения и развития энтеропатий у мелких домашних животных»

Цель исследования – выявить характерную эндоскопическую и морфологическую картину острых и хронических гастритов у собак, рассмотреть характерные морфологические и эндоскопические различия у собак с разным рационом.

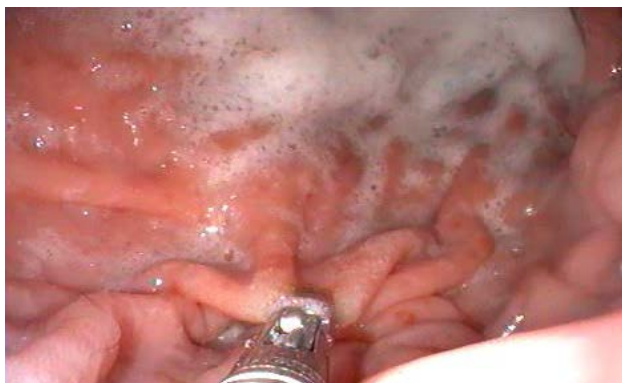Хронические лимфоцитарно-плазмоцитарные гастриты, разной степени тяжести, более характерны для собак, находящихся на смешанном кормлении.

Наиболее распространенной формой гастритов у собак является лимфоцитарно-плазмоцитарный гастрит, от легкой до умеренной степени.

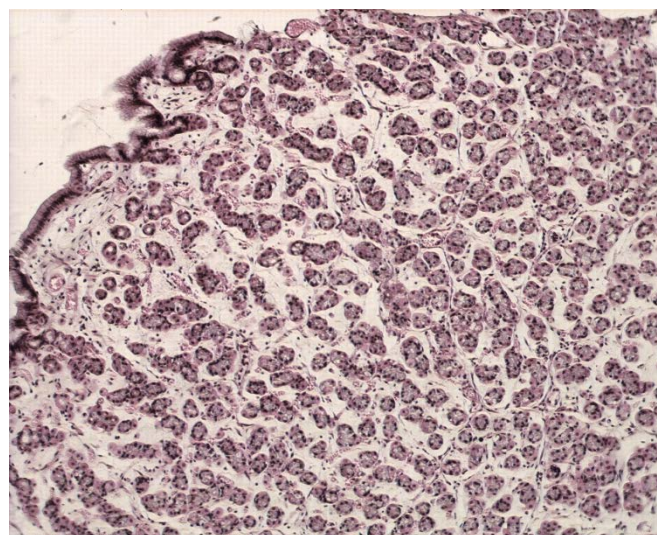
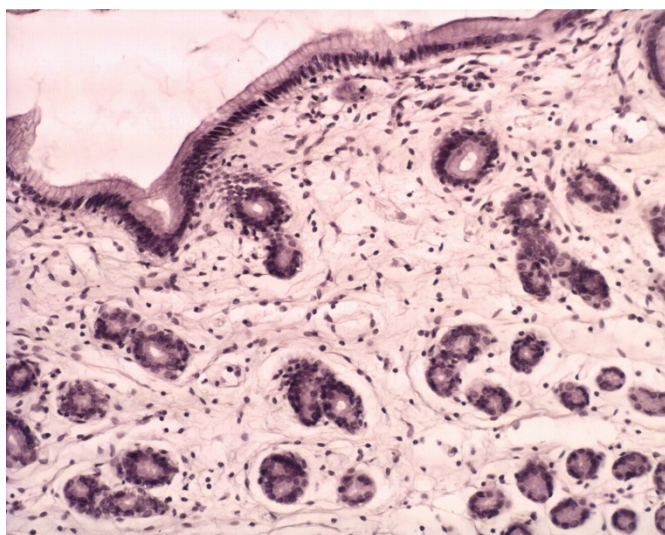


Эндоскопическое исследование помогает на раннем этапе выявить острые и хронические формы гастритов, а также уточнить этиологию после взятия материала для морфологического исследования.

Взятие биопсии для морфологического исследования является обязательным условием при диагностике гастритов, даже при отсутствии видимых изменений слизистой желудка при эндоскопическом исследовании.



Морфологическое исследование слизистой желудка позволяет уточнить этиологию, степень и стадию воспалительного процесса. Различные формы гастрита требуют различной тактики лечения, а также назначения конкретного типа диеты.



Эндоскопическая картина острых форм гастритов, а также хронических гастритов в стадии обострения имеют специфические признаки, верифицирующие с морфологической картиной.